Chirurgie du ptosis dans la myasthénie auto-immune : revue de la littérature et applications cliniques potentielles

Tuy Nga BRIGNOL(1) - J Andoni URTIZBEREA (2)
1- AFM-Telethon, Evry
2- Centre de Référence GNMH, Hôpital Marin APHP, Hendaye

INTRODUCTION

La myasthénie (*myasthenia gravis* ou MG) est due à des auto-anticorps spécifiques dirigés contre des éléments constitutifs de la niveau de la jonction neuromusculaire. Les symptômes oculaires comportent essentiellement **ptosis et/ou diplopie**. Le traitement médical est efficace pour traiter le ptosis dans la grande majorité des cas.

OBJECTIF - MÉTHODE

Pour évaluer l'apport de la chirurgie dans le traitement d'un éventuel ptosis réfractaire, une recherche dans PubMed avec trois mots-clés : ***surgical treatment***, ***blepharoptosis***, ***myasthenia gravis*** a identifié environ 60 références. Une **dizaine** de publications rapportant des **cas**, de **séries de cas** ou **d'études rétrospectives** ont été retenues.

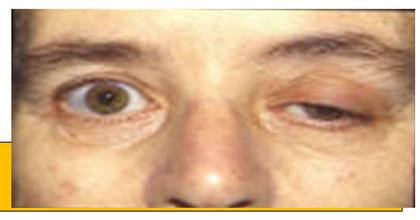

Ptosis gauche
Source : Google Images

RÉSULTATS

- 1re publication : 1968.
- Analyse d'une soixantaine de patients (dont 4 enfants) atteints de MG et traités chirurgicalement pour le ptosis.
- Age moyen d'intervention : 45 mois (enfant) et 62 ans (adulte).
- Complications post-opératoires (fréquence faible) : diplopie, mauvaise occlusion des paupières.
- D'après une récente étude japonaise (Shimizu, 2014), la chirurgie du ptosis devrait figurer parmi les options à proposer aux patients atteints de MG, plus particulièrement à ceux qui présentent un ptosis résiduel malgré de multiples traitements médicaux.

Références Pays - Année	Revue/Rapport de cas / Série de cas	Nombre de patients (Nombre d'yeux)	Résultats
Litwin AS USA; UK - 2014	Revue Adultes	23 patients (38 yeux)	Age au moment de l'intervention : 62 ans Suivi : 29 mois en moyenne Effets secondaires : kératopathie d'exposition (17%) Réintervention dans #30% des cas suite à une sous-correction
Shimizu Y Japon - 2014	Série de cas Adultes	8 patients	Bon résultats
Morris CL USA - 2008	Etude rétrospective sur technique suspension du frontal Enfants	2 patients MG/89 présentant ptosis	Age moyen d'intervention : 45 mois Résultats satisfaisants : peu de complications (9%) réversible et ajustable.
Kersten RC USA - 2005	Etude rétrospective Adultes	9 patients MG/127 présentant ptosis	Chirurgie par suspension frontale Bons résultats fonctionnel et esthétique (moins bons en cas d'amblyopie)
Yu CC Taiwan - 2007	Rapport de cas Adulte	1patient (2 yeux)	Résultat stable 2 ans après
McCreery KM USA - 2002	Revue Enfants (1 – 17 ans)	2/14 patients (14%) traités par chir	Bons résultats
Bradley EA USA - 2000	Revue Adultes	11 patients (18 yeux)	Complications post-op : diplopie (1 cas) ; kératite d'exposition (1 cas)
Castronuovo S 1983	Revue Adultes	2 traités par chir/ 23 patients	Bons résultats

Ptosis : chute de la paupière sup par impotence du muscle releveur de la paupière sup (MRPS).

Chirurgie

- **Objectif** la fois **esthétique** et **fonctionnel** (en permettant une bonne vision), en soulevant la paupière sup qui ampute le champ visuel sup.
- **3 types d'intervention** en fonction de l'atteinte du MRPS :
  - chirurgie du MRPS
  - résection conjonctivo-mullérienne à la face profonde de la paupière sup
  - suspension de la paupière au muscle frontal

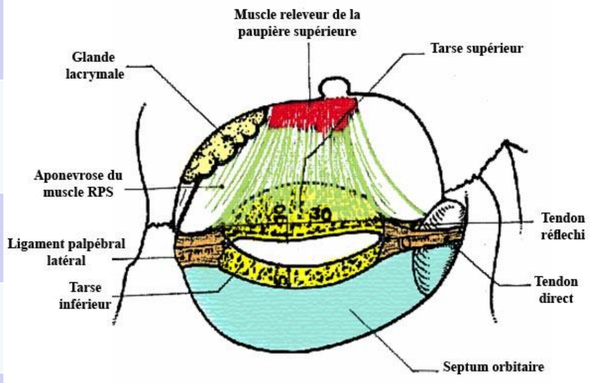

Schéma montrant le plan Fibro élastique des paupières

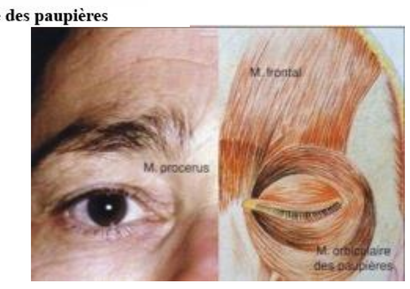

Indications chirurgicales du ptosis dans la MG à l'Hôpital Universitaire de Keio
(*Shimizu et al;* 2014)

- Etat général stabilisé de la MG
- Traitement médical de MG bien suivi au moins 2 ans avant la date de la chirurgie
- Ptosis peu fluctuant dans la journée
- Qualité de vie fortement compromise à cause du ptosis.

Posey & Spiller
Fatigue (ptosis) chez un patient atteint de myasthénie auto-immune

CONCLUSION

- Les muscles des paupières sont très souvent touchés dans la myasthénie auto-immune.
- Une collaboration étroite entre neurologues et ophtalmologistes est utile, à la fois pour diagnostiquer tôt un patient dont les premiers signes de la maladie sont oculaires, ou alors ultérieurement au cours de la maladie, dans un but fonctionnel destiné à améliorer la qualité de vie des patients.
- La chirurgie du ptosis n'est pas une intervention trop complexe pour des ophtalmologistes entraînés en chirurgie oculo-palpébrale. Une concertation plus systématique entre neurologues et ophtalmologistes serait bénéfique pour les patients.

13èmes JSFM Lyon - 23-25 novembre 2015